Evento: XXVII Seminário de Iniciação Científica

PÊNFIGO FOLIÁCEO IDIOPÁTICO FELINO - RELATO DE CASO[1]
FELINE IDIOPHATIC PEMPHIGUS FOLIACEUS- CASE REPORT

Julia Possebon Santi[2], Bruna Marquardt Lucio[3], Saulo Tadeu Lemos Pinto Filho[4]

[1] Projeto de extensão realizado no curso de Medicina Veterinária da Universidade Federal de Santa Maria
[2] Graduanda do curso de Medicina Veterinária, na Universidade Federal de Santa Maria
[3] Aluna de Mestrado do Programa de Pós Graduação da Medicina Veterinária, na Universidade Federal de Santa Maria
[4] Professor Adjunto no curso de Medicina Veterinária, na Universidade Federal de Santa Maria

Introdução: o complexo pênfigo é um grupo de dermatopatias de origem autoimune que consiste, de maneira geral, em lesões resultantes da produção de autoanticorpos contra proteínas das junções aderentes dos queratinócitos (WILKINSON; HARVEY, 1997). As variantes que compõem o grupo são: pênfigo foliáceo, vulgar, vegetante, eritematoso e o penfigoide bolhoso. No pênfigo foliáceo, ocorre o direcionamento dos anticorpos para células da camada suprabasal da epiderme, com consequente acantólise das mesmas e formação de vesículas. Os sinais clínicos observados são formação de pústulas e úlceras na pele do animal, com alopecia e prurido variáveis. Nos felinos, pode provocar sinais sistêmicos como apatia, anorexia e febre. Trata-se de uma doença incomum em gatos, sendo observada de forma mais rotineira em cães. (MEDLEAU; HNILICA, 2009). Este relato tem como objetivo descrever o caso de um felino com pênfigo foliáceo idiopático, atendido no Hospital Veterinário Universitário (HVU), da Universidade Federal de Santa Maria (UFSM).

Metodologia: foi atendido no Hospital Veterinário Universitário da UFSM, um felino, sem raça definida (SRD), fêmea, de 7 anos de idade, apresentando lesões de pele simétricas, crostosas e não pruriginosas. As lesões eram restritas às orelhas e plano nasal com evolução de alguns meses e piora gradativa (Fig. 1A e 1B).

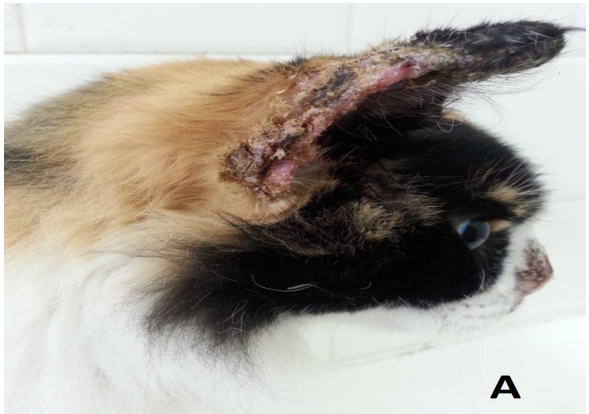

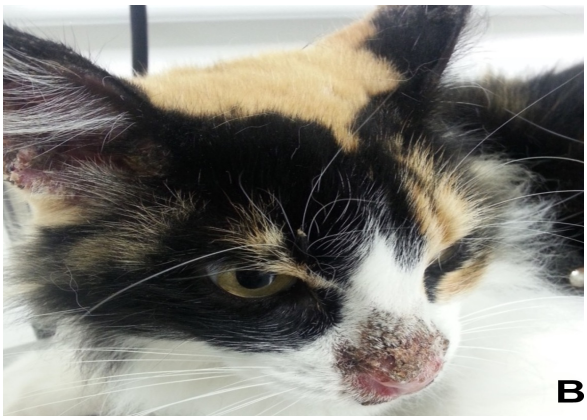

Figura 1. Felino, fêmea, SRD, 7 anos, com diagnóstico de pênfigo foliáceo. Observar as lesões descamativas e ulceradas em borda de orelha (A) e em plano nasal (B).

O animal não apresentava ectoparasitas, não possuía histórico de exposição prolongada ao sol e os contactantes eram assintomáticos. Amostras de sangue foram colhidas para análises hematológica e bioquímica, além de raspado cutâneo para exame parasitológico, porém nenhuma alteração foi identificada. Foi realizada biópsia incisional das lesões de pele e os tecidos enviados para análise histopatológica. Na avaliação microscópica, observou-se a epiderme com hiperceratose ortoceratótica com crostas multifocais, ceratinócitos arredondados com citoplasma hipereosinofílico (células acantolíticas) e infiltrado de neutrófilos (Fig. 2).

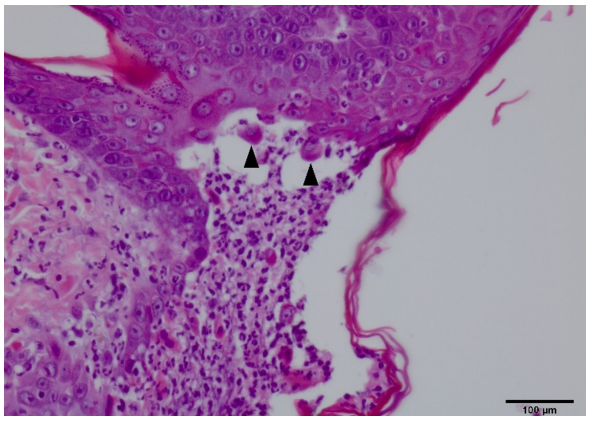

Figura 2. Histopatologia cutânea do felino, fêmea, SRD, 7 anos, com diagnóstico de pênfigo foliáceo. Hematoxilina e eosina, objetiva 40x. Observa-se a formação de uma pústula com ceratinócitos arredondados e citoplasma hipereosinofílico (acantólise), em seu interior (cabeça de seta).

Os achados dermatopatológicos associados à clínica e histórico do animal confirmaram o diagnóstico de pênfigo foliáceo idiopático. Instituiu-se terapia imunossupressora com prednisolona na dose de 4mg/kg, via oral, a cada 24 horas durante 20 dias iniciais. Após esse período, o felino retornou ao HVU e constatou-se melhora significativa nas lesões (Fig. 3A e 3B). Manteve-se o tratamento com diminuição gradativa da dose até estabelecer o mínimo basal de 0,25mg/kg a cada 24 horas. Segundo contato telefônico com a tutora, a gata apresentou regressão total das lesões e retorno do crescimento piloso, mantendo a terapia com prednisolona na dose de 0,25mg/Kg a cada 24 horas até o presente momento.

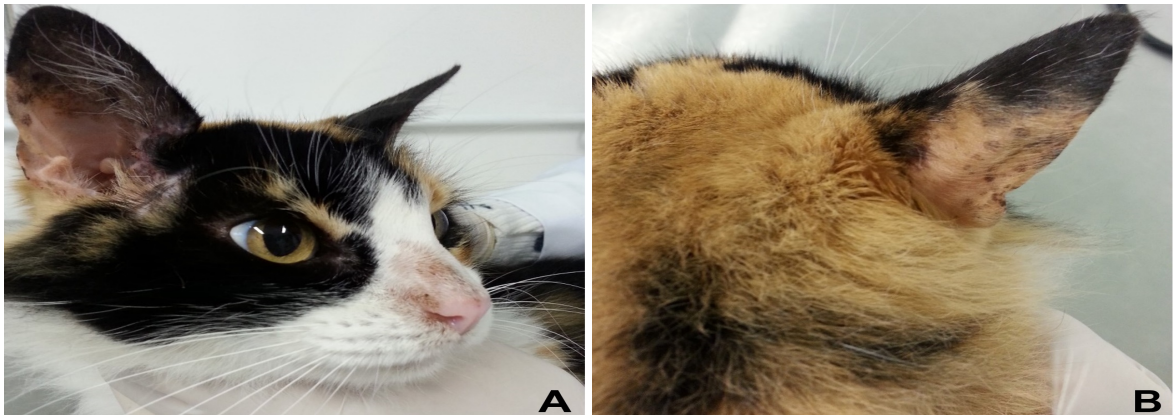

Figura 3. Felino, fêmea, SRD, 7 anos, com diagnóstico de pênfigo foliáceo. Animal após 20 dias de tratamento com prednisolona, notar a marcada diminuição de crostas em plano nasal (A) e orelhas (B).

Discussão: o pênfigo foliáceo felino é uma doença que pode ser tanto idiopática, como provocada pelo uso de determinados medicamentos, doenças crônicas, exposição excessiva aos raios ultravioletas ou fatores estressantes (LUPION et al., 2017; PREZIOSI et al., 2003). No caso relatado, a paciente não possuía histórico de qualquer fator desencadeante para o desenvolvimento da doença, sendo assim, classificada como idiopática. Outro fato que corrobora para essa classificação, é a faixa etária do animal, próxima da média de idade em que o PF idiopático costuma se manifestar (5 anos de idade) (BALDA et al., 2002). A apresentação clínica das lesões nessa gata estavam em conformidade com a literatura, cuja manifestação primária, constituída por pústulas, são extremamente frágeis e transitórias, e portanto, difíceis de se identificar no momento do exame. Já, as lesões secundárias são melhor estabelecidas e facilmente visualizadas (MEDLEAU; HNILICA, 2009; BALDA et al., 2002). As áreas afetadas também estão de acordo com relatos de outros autores (MEDLEAU; HNILICA, 2009; TILLEY; SMITH, 2003; THIERRY; LAWRENCE, 2001; BIZIKOVA; BURROWS, 2019) que citam os locais mais comumente acometidos como orelhas, ao redor de lábios, olhos, mamilos, plano nasal e ao redor das unhas. O exame histopatológico, preferido no diagnóstico do pênfigo pela boa precisão, veracidade e custo-benefício (ROSENKRANTZ, 2009), é confirmatório ao ser observados ceratinócitos com citoplasma hipereosinofílico se desprendendo da epiderme (acantólise). Diversos autores elegem o tratamento imunossupressor, sendo a monoterapia com glucocorticoides a primeira opção (MEDLEAU; HNILICA, 2009; LUPION et al., 2017; ROSENKRANTZ, 2004). A prednisolona já foi descrita como eficaz no tratamento da doença (MEDLEAU; HNILICA, 2009; LUPION et al., 2017), e portanto, foi a droga de escolha para o tratamento dessa gata. Após o início da terapia, os sinais clínicos regrediram e, embora o uso contínuo de glucocorticoides esteja relacionado com a produção de uma série de alterações sistêmicas (ROSENKRANTZ, 2004; BARBOSA et al., 2012), a paciente não apresentou nenhum efeito colateral. Houve melhora significativa das lesões, com diminuição importante das crostas após 20 dias de tratamento e posterior retorno do recobrimento piloso nas áreas afetadas. É importante ressaltar, porém, que o pênfigo foliáceo exige tratamento contínuo e

monitoramento clínico constante, a fim de proporcionar qualidade de vida ao paciente. No entanto, tem um prognóstico favorável se assim for feito (BIZIKOVA; BURROWS, 2019; THOMPSON, 1992).

Considerações finais: pênfigo foliáceo é uma dermatopatia autoimune incomum na clínica de felinos, cujo diagnóstico definitivo se baseia na histopatologia cutânea. Esse relato demonstra que a terapia imunossupressora com anti-inflamatórios esteroidais tem bom desempenho na remissão dos sinais clínicos e controle da doença, trazendo um prognóstico favorável ao paciente.

Palavras-chaves: medicina felina; doença autoimune; dermatopatias; histopatologia.

Keywords: feline medicine; autoimmune disease; dermatopathy; histopatology.

Referências:

BALDA, A. C. et al. **Pênfigo foliáceo em cães: levantamento retrospectivo de casos atendidos no período de novembro de 1989 a julho de 2000 e de resposta aos protocolos de terapia empregados no Hospital veterinário da USP.** Revista brasileira de Ciência Veterinária 2002, v. 9, p. 97-101. Disponível em: <http://periodicos.uff.br/rbcv/article/view/7547> Acesso em: 21 fev. 2019.

BARBOSA, F. et al. **Patofisiologia do Pênfigo Foliáceo em cães: revisão de literatura.** Medicina Veterinária, 2012. p.26-31. Disponível em: <http://www.journals.ufrpe.br/index.php/medicinaveterinaria/article/view/613> Acesso em: 21 fev. 2019.

BIKIKOVA, P; BURROWS, A. **Feline pemphigus foliaceus: original case series and a comprehensive literature review.** BMC Veterinary Research, 2019. Disponível em: <https://www.researchgate.net/publication/330268696_Feline_pemphigus_foliaceus_Original_case_series_and_a_comprehensive_literature_review> Acesso em: 21 fev. 2019.

LUPION C. G. et al. **Pênfigo foliáceo em um gato de oito meses de idade: possível reação cutânea adversa a fármacos?** Acta Scientiae Veterinariae, 2017. 45(Suppl 1): p. 239. Disponível em: <http://www.ufrgs.br/actavet/45-suple-1/CR_239.pdf> Acesso em: 23 fev. 2019.

MEDLEAU, L.; HNILICA K. A. **Dermatologia de pequenos animais- Atlas colorido e guia terapêutico.** Tennesse, 2. ed., 2009. p. 227.

PREZIOSI, D. E. et al. **Feline pemphigus foliaceus: a retrospective analysis of 57 cases**. Veterinary Dermatology, 2003, v. 14, p.313–321. Disponível em: <https://www.ncbi.nlm.nih.gov/pubmed/14678443> Acesso em: 21 fev. 2019.

ROSENKRATZ, W. S. **Immune-Mediated Dermatoses.** Veterinary Clinics of North America: Equine Practice, 2013, p. 607-613. Disponível em:

<https://www.vetequine.theclinics.com/article/S0749-0739(13)00051-5/abstract> Acesso em: 21 fev. 2019.

ROSENKRATZ, W. S. **Pemphigus: current therapy**. Veterinary Dermatology, 2004. p.90-98. Disponível em: <https://onlinelibrary.wiley.com/doi/abs/10.1111/j.1365-3164.2004.00360.x> Acesso em: 21 fev. 2019.

THIERRY, O; LAWRENCE, S. C. **Autoimmune Blistering Dermatoses in Domestic Animals.** Clinics in Dermatology, 2001. p.750–760. Disponível em: . Acesso em: 23 de fev. 2019.

THOMPSON, J. P. Princípios da imunologia. In: Ettinger SJ, Feldman EC. **Tratado de Medicina Interna Veterinária: moléstias do cão e do gato.** 3. ed. São Paulo: Manoele. 1992. p. 2427-2431.

TILLEY, L. P.; SMITH, J.R. **Consulta Veterinária em 5 minutos: Espécies Canina e Felina.** 2. ed. São Paulo: Manole, 2003.

WILKINSON, G.T.; HARVEY, R. G. **Atlas colorido de dermatologia dos pequenos animais-guia para o diagnóstico.** 2. ed. São Paulo: Trad. de Fernando Gomes do Nascimento, 1997.